

DOI:10.12025/j.issn.1008-6358.2020.20200567

• 技术与方法 •

## 三角形筋膜皮瓣转移修复术治疗骶尾部复杂藏毛窦的临床疗效

查选平, 林 妹, 雷馥铭, 孙 伟, 杨美玲, 陈慧丽

解放军南部战区海军第一医院烧伤整形外科, 湛江 524009

**[摘要]** 目的: 探讨一套具有较高切口愈合率的治疗骶尾部复杂藏毛窦的技术体系。方法: 术前通过查体、彩超、CT 或 MR 等检查明确藏毛窦结节的范围。术中完全切除, 并根据切口形状及周围皮肤的弹性、移动性、张力等设计并切取三角形筋膜皮瓣, 外径要大于切口 1.0 cm, 皮瓣长与蒂宽之比控制在 2:1~3:1, 末端去除表皮与真皮, 保留浅、深筋膜以填充切口下端缺损。术后采取以全臀弹性加压包扎联合持续负压引流为基础的综合措施, 使皮瓣与受区基底及四周缘紧贴, 从而预防切口愈合不佳。结果: 2010 年 6 月至 2019 年 9 月共有 11 例患者按上述技术体系治疗, 有 3 例皮瓣末端出现较轻的血运障碍, 经简单处理后恢复。所有切口均按期愈合, 无切口裂开。随访 6~36 个月, 中位随访时间为 22 个月, 均无复发。结论: 上述技术体系对骶尾部复杂藏毛窦具有良好及稳定的疗效, 明显降低了切口愈合不佳的发生率, 但确切疗效需要增加病例数进一步观察证实。

**[关键词]** 藏毛窦; 皮瓣; 骶尾部; 包扎; 负压引流

**[中图分类号]** R 628 **[文献标志码]** A

### Clinical application of triangular fasciocutaneous flap in complex sacrococcygeal pilonidal sinus surgery

ZHA Xuan-ping, LIN Mei, LEI Fu-ming, SUN Wei, YANG Mei-ling, CHEN Hui-li

Department of Burn and Plastic Surgery, the First Naval Hospital of Southern Theater Command of PLA, Zhanjiang 524009, Guangdong, China

**[Abstract]** **Objective:** To explore a technology system for the treatment of the complex sacrococcygeal pilonidal sinus, which has a higher incision healing rate. **Methods:** The range of the complex sacrococcygeal pilonidal sinus was determined by physical examination, color Doppler ultrasound, computed tomograph, or magnetic resonance imaging preoperatively. The pilonidal sinus was completely resected. A triangular fasciocutaneous flap was designed and obtained in accordance with the incision shape, the elasticity, the mobility, and the tension of the surrounding skin. External diameter of the flap was 1 cm greater than the incision. The flap length to width ratio was 2:1~3:1. Epidermis and dermis of the flap end were removed, the left superficial and deep fascia were filled into the gap of the bottom of the incision. In order to make the flap cling to the incision, comprehensive measures were adopted, which based on full hip elastic compression bandage and continuous negative pressure drainage. The measures could prevent poor incision healing. **Results:** From June 2010 to September 2019, 11 cases of complex sacrococcygeal pilonidal sinus were subjected to the technology system. The flap ends in 3 cases had mild blood circulation disorder, which was recovered after simple treatments. All incisions were healed on schedule, without dehiscence occurred. All patients were followed up for 6 to 36 months (median 22 months). No recurrence occurred during the follow-up period. **Conclusions:** The above technical system has a good and stable curative effect on the complex sacrococcygeal pilonidal sinus. The incidence of poor incision healing was significantly reduced. However, the exact curative effect needs to be confirmed by further observation with a larger sample size.

**[Key Words]** pilonidal sinus; flap; sacrococcygeal region; bandage; negative pressure drainage

藏毛窦是临床少见的皮肤上含有毛发的窦道或囊肿, 常见于骶尾部臀间裂骶尾骨背侧的软组织内, 是一种慢性感染性皮肤疾病, 多见于肥胖、臀沟深、多毛男性青年, 内藏毛发为其特征。其静止期可无明显不适, 而发作时为急性脓肿表现, 局部红肿、疼痛, 破溃后形成慢性窦道或囊肿, 或可暂时愈合。反复发作可形成多个外口或多个窦道, 进而成

为复杂藏毛窦。藏毛窦在我国发病率较欧美国家低, 但近年来呈上升趋势, 且我国人口基数大, 故有相当多的藏毛窦患者。手术完整切除是治愈藏毛窦的唯一方法<sup>[1-2]</sup>。但骶尾部藏毛窦切除后形成的囊腔状皮肤软组织缺损伤口不易修复, 切口裂开率较高<sup>[3-4]</sup>。复杂藏毛窦因切除组织较多, 切口更易裂开。采用三角形筋膜皮瓣对此切口进行修复, 并在

**[收稿日期]** 2020-03-14

**[接受日期]** 2020-05-10

**[作者简介]** 查选平, 博士, 主任医师。E-mail: zxpdoctor@163.com

术后应用以全臀弹性加压包扎联合持续负压引流(即“外压内吸法”)产生外压内吸之力为基础的综合措施,能使皮瓣与受区切口基底及四周缘紧贴从而预防切口裂开和促进愈合<sup>[5]</sup>。本研究进一步对此进行观察。

## 1 资料与方法

1.1 一般资料 选择解放军南部战区海军第一医院烧伤整形外科 2010 年 6 月至 2019 年 9 月采用骶尾部藏毛窦完全切除加三角形筋膜皮瓣转移修复,并在术后应用以全臀弹性加压包扎联合持续负压引流为基础的综合措施治疗的 11 例患者。患者均为男性,年龄 16~34 岁,中位年龄 23 岁;病程 3~72 个月,中位病程 26 个月。2 个窦口 7 例,3 个窦口 3 例,4 个窦口 1 例。4 例有切开引流史,有窦道切除缝合史 1 次及 2 次者分别有 3 例及 2 例,均无患处转移皮瓣修复史。所有患者术前均行肛门指诊和彩超检查,5 例另行 CT 检查,2 例另行 MR 检查,均排除窦道与直肠、脊髓交通。藏毛窦均形成结节,横径 2.6~5.1 cm,纵径 3.3~6.7 cm。

### 1.2 纳入及排除标准

1.2.1 纳入标准 所有病例均符合 2012 年 7 月由中华中医药学会肛肠分会提出并发布的《中医肛肠科常见病诊疗指南》中骶尾部藏毛窦的诊断标准。

1.2.2 排除标准 有下述任意 1 项者即予排除。(1)伴有糖尿病或其他代谢系统疾病者;(2)伴有严重的心脑血管疾病、肝脏及造血系统等原发疾病,不能耐受手术者;(3)孕妇及哺乳期妇女;(4)伴有恶性肿瘤者;(5)既往有精神病史者。

1.3 术前准备 除常规查体外,还应行肛门指诊、探针检查、彩超,必要时行 CT、MR、窦道造影等,进一步明确窦道走形、囊肿大小、与周围粘连情况,并排除其他疾病。设计切口及皮瓣,推演皮瓣转移过程。加强换药以减轻炎症。进行体位训练,使患者适应俯、侧卧位睡于防压疮气垫床。术前 1 d 沿窦道略加压推注亚甲蓝溶液示踪。少渣饮食,术区备皮。

1.4 手术治疗 低位腰麻或局麻后取俯卧位,消毒铺单。按术前推演将切口设计成以藏毛窦为中心的顺臀沟的纵椭圆形,必须包含窦口、窦道在内的结节(包括全部慢性炎性增生组织及与之粘连的皮肤)。按设计线切开皮肤,沿藏毛窦结节与正常组织间轻柔分离,忌暴力扯裂窦道。密切注意有无亚甲蓝溢出。由浅入深,一般至骶、尾骨骨膜,完全切除病变,切口边缘应该完全为正常组织。在椭圆形切口旁设计一三角形筋膜皮瓣,外径要大于切口

1.0 cm,皮瓣长与蒂宽之比控制在 2:1~3:1。按设计线切取皮瓣,深至深筋膜下,切时注意其血运。细线缝扎精确止血,尽量使缝扎组织少,忌用电凝止血,以确保皮瓣血运。皮瓣转移至受区,可将两者略加修剪(常将皮瓣末端表皮及真皮去除,保留皮下脂肪及深筋膜层充填到切口远端),达到外形匹配。用较粗的 0 或 2-0 号微乔线水平褥式样缝合伤口,由内至外依次缝合深筋膜层、皮下脂肪层及皮肤层,缝最内层时要带上切口底层组织,以消灭死腔;缝皮亦用粗线,并保持边距较大。在皮瓣下放置引流管从切口旁正常组织引出。

1.5 术后处理 采取全臀弹性加压包扎,即约 3 cm 厚纱布覆盖术区,用 2 层 8 号弹性网状绷带包裹纱布及整个臀部,在会阴部将网状绷带前后层结扎。可通过增减纱布或网状绷带层数调节压力,在不影响皮瓣血运的情况下越紧越好,以达到从外部施压使皮瓣与受区组织紧贴(即“外压”)。在两侧髂前上棘剪开网状绷带,形成减压口,避免该处受压形成压疮。引流管接中心负压,维持在约 -90 mmHg,形成持续封闭负压引流,并可通过“内吸”力进一步使皮瓣与受区组织紧贴而利于愈合。睡防压疮气垫床,尽量俯卧位,难以坚持时可 90°侧卧位,避免仰卧位至少 4 周。加强营养,进食少渣食物,减少大便次数。术后 2 周内注意使髋关节维持伸直或略微屈曲,避免突然屈曲,以预防切口拉裂。应用敏感抗生素约 7 d。密切观察皮瓣血运。注意引流管护理,避免引流管被拉出,防止管道打折、受压,保持管道通畅,密切观察引流液量及颜色。注意负压护理,每天定时检查是否有负压及大小,尤其注意翻身易造成伤口或引流口漏气。术后 3 周开始间断拆线。负压引流 3 周左右。网状弹性绷带包扎至少 4 周(内层敷料 3~4 d 更换 1 次)。术后 4 周可仰卧及下床行走。6 个月内避免久坐或骑行。

## 2 结果

2.1 手术相关情况及随访结果 11 例完全切除并应用三角形筋膜皮瓣转移修复的骶尾部复杂藏毛窦患者术中切除标本解剖均发现毛发,术后病理检查均符合藏毛窦改变。轻度缺血苍白 1 例,经肌内注射罂粟碱后缓解;轻度瘀血发绀 1 例,经放松皮瓣蒂部缝线减轻张力后好转;1 例血清样小水疱经上述处理后,表皮及真皮浅层坏死,经多次换药后愈合。上述 3 例异常均发生在皮瓣末端。无感染、血肿、皮下积液及切口裂开发生。随访 6~36 个月,中位随访时间为 22 个月,均无复发。

**2.2 典型病例** 患者男性,26 岁,因“骶尾部肿物术后 2 年余,再发反复红肿破溃近 1 年”于 2017 年 10 月 11 日入院。患者自述于 2015 年 7 月无明显诱因发现骶尾部皮肤肿物,直径约 1.5 cm,伴局部红肿、疼痛,无畏寒发热、里急后重、黏液/血便等表现,在外院考虑为“骶尾部囊肿感染”,行局麻下手术切除,术后 3 周切口愈合。于 2016 年 10 月骶尾部原手术部位再次出现一隆起肿物,皮肤红肿、破溃伴流脓,在外院考虑为“骶尾部肿物伴感染”,抗

感染治疗后疼痛、流脓缓解。但上述症状反复发作,故来我院。入院查体见肿物呈质地中等的结节状,位于皮肤、皮下组织内,约 5.3 cm×3.2 cm×2.4 cm,有 3 个窦口,与骶尾骨粘连,但尚可推动(图 1A)。经查体、彩超等检查,诊断为骶尾部复杂藏毛窦。经术前准备后按上述方法治疗,完全切除结节并行三角形筋膜皮瓣转移修复,术后按前述措施处理,1 个月后切口愈合,拆线(图 1B~1F)。随访 2.5 年,无复发,且切口瘢痕软化、变淡(图 1G)。

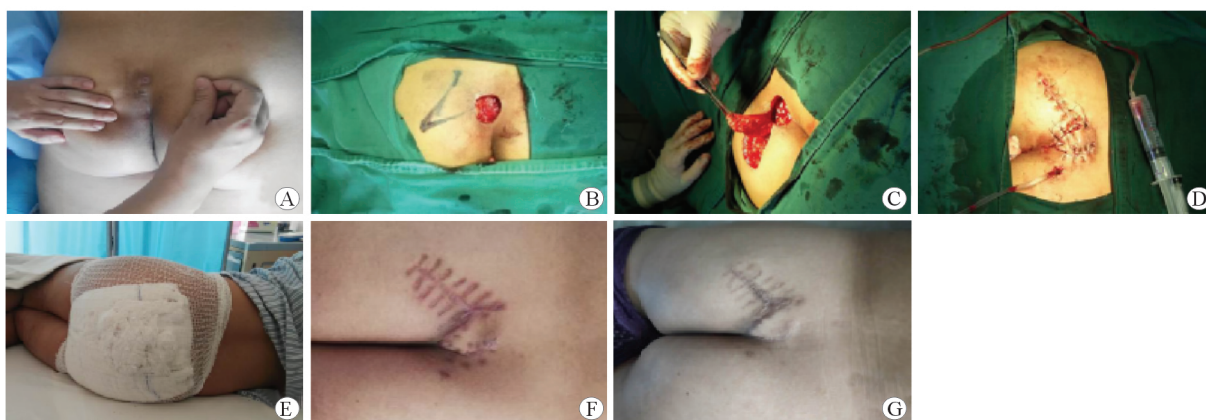


图 1 1 例典型骶尾部复杂藏毛窦治疗前后

A:术前,骶尾部复杂藏毛窦(3 个窦口),呈结节状,位于皮肤及皮下组织内,大小 5.3 cm×3.2 cm×2.4 cm;B:术中,完全切除藏毛窦结节,并设计三角形筋膜皮瓣;C:术中,切取三角形筋膜皮瓣;D:筋膜皮瓣转移修复缺损并放置负压引流管;E:用 2 层 8 号弹性网套套臀并在会阴处将前后两层结扎,网套与切口间有厚约 3 cm 的纱布敷料;F:术后 1 个月,切口愈合拆线,缝线印迹明显;G:术后 30 个月未复发,切口瘢痕已软化、变淡

### 3 讨论

骶尾部藏毛窦以白人较多见,发病率为(26~700)/10 万<sup>[6-7]</sup>,黄种人和黑种人少见,但近年来在我国发病率上升趋势明显<sup>[1-3]</sup>。该病青春期后发病,男女比例为 4:1<sup>[8-9]</sup>。中医学称之为“尾间窦道”。英、美等国称之为“吉普车病”,主要是因为第二次世界大战时此病患者多长时间乘坐吉普车<sup>[10-11]</sup>。其发病原因不明,多见于肥胖且体毛旺盛者。久坐不运动、臀间裂处卫生差及创伤可诱发。其主要病理特征是在骶尾部臀间裂背侧的内含毛发的皮肤软组织的慢性囊肿或窦道,可表现为反复发作的脓肿,未发作时偶感骶尾部肿胀和疼痛。窦道的走行方向很少向下朝向肛管,多向上指向头颅。除常规查体外,还应行肛门指诊、探针检查、彩超,必要时行 CT、MR 及窦道造影等检查,进一步明确窦道走形、囊肿大小、与周围粘连情况。其要与肛瘘、肛周脓肿、化脓性汗腺炎、骶尾部脊索瘤、骶尾部表皮样囊肿等相鉴别。

骶尾部藏毛窦的治疗方法主要有 2 大类:非手

术治疗和手术治疗。前者包括抗感染、硬化剂注射、激光、中医拖线和垫棉压迫疗法等,近、远期临床疗效均不理想,现已很少使用<sup>[1]</sup>。手术治疗包括切开引流、囊腔搔刮及切除等。目前广泛认为急性期应先行抗感染治疗,如形成脓肿则需切开引流并将腔内的毛发和肉芽组织彻底清除以促使治愈。若未能愈合,则待急性炎症期过后进行切除手术。骶尾部藏毛窦因其内所含毛发的不断刺激,使纤维结缔组织增生而致窦道壁增厚形成位于皮肤及皮下的结节,尤其是反复发作而形成慢性、多外口、多窦道的复杂者更是形成较大的类球状结节。手术时仅仅切除窦道是不够的,必须要将包含窦口、窦道及其周围所有炎性增生组织及与之粘连的皮肤在内的结节进行完全切除才可能避免术后复发。

骶尾部藏毛窦完全切除后常形成相对较大的椭圆形囊腔状皮肤软组织缺损伤口。修复此伤口的的方法有:不缝合旷置后通过长时间换药法、直接缝合法、持续封闭负压引流法、皮瓣转移修复法等。前 3 种方法缺陷明显,已较少应用。目前多主张采用伤口周围的皮瓣转移来修复,以充填囊腔避免死

腔残存而利于愈合。但此法并发症较高,特别是血肿、积液、皮瓣水肿、皮瓣部分坏死、切口感染等发生率不低<sup>[9]</sup>,由此而导致的切口裂开发生率为9%~49%<sup>[1]</sup>。造成这种情况的可能原因如下:(1)骶尾部皮肤软组织相对菲薄、缺乏弹性、可移动性较差,且受两侧臀大肌牵拉,即使是小缺损的伤口,缝合后的张力也较大,导致裂开的趋势明显;(2)骶尾部形态不规则尤其是有臀沟凹陷而难以稳固地包扎、压迫、固定,同时腰部及髋关节活动均易使包扎敷料移位、松散、脱落,达不到有效包扎、压迫而使皮瓣与伤口基底及周围无法紧贴致伤口积液、血肿频发;(3)术后俯卧或侧卧时间不够,过早仰卧使伤口受压;(4)术后过早下床活动,使皮瓣与伤口受区挫动而导致已粘合的组织分离甚至切口裂开;(5)邻近肛门及外阴,伤口易发生感染;(6)缝线过细、缝合边距过窄、拆线过早、包扎时间过短等其他原因。

针对上述原因,可以采用以下措施来避免并发症的发生。(1)应用全臀弹性加压包扎联合切口内持续负压引流,产生外压力和内吸力,使皮瓣与受区在各个方向贴紧而避免血肿、积液,且对抗因髋关节及腰部活动而产生的不利影响,同时负压引流能吸除渗液、细菌且减轻伤口水肿,改善术区血液循环而促进愈合。(2)用较粗的0或2-0号微乔线由底层向外水平褥式样缝合伤口2~3层,缝最内层时要带上伤口底层组织,以消灭死腔;同时缝皮亦用粗线且边距较大,以增加抗撕裂力(主要来源于屈髋、弯腰)。(3)采用血供更丰富的筋膜皮瓣,且遵循皮瓣较受区大1cm、蒂部相对较宽、转移角度合适、术后包扎压力适中等原则,以避免皮瓣发生血运障碍。(4)拆线、负压引流、全臀弹性加压包扎、俯卧位(包括侧卧位)或下床行走时间分别延长至术后3周、3周、4周、4周。降低因过早拆线、去除引流、包扎以及过早仰卧及行走而发生切口愈合不佳。(5)全臀弹性加压包扎由网状弹性绷带套臀包裹而成,可提供持续不间断、稳定、立体的外压力,使切口愈合率稳定。

与Limberg皮瓣、Karydakiss皮瓣等相比较,本文所采用的三角形筋膜皮瓣血运较好,且无固定角度的限制,设计更加灵活,可根据切口形状、周围皮肤的弹性、移动性及张力等进行适当调整,既便于皮瓣转移,也可尽量降低切口张力而利于切口愈合。

综上所述,本研究在分析导致骶尾部藏毛窦完全切除后切口频发愈合不佳可能原因的基础上,采

取以全臀弹性加压包扎联合持续负压引流为基础的综合措施促进伤口愈合,明显降低了切口愈合不佳的发生率。不足之处:需要网状弹性绷带,缝合时使用较粗缝线致术后瘢痕明显,且在皮瓣设计、切取、转移后缝合以及术后处理等环节均要细致操作,手术难度及风险增加,需要操作者有较丰富的皮瓣手术及处理经验;同时,本组病例较少,且缺乏对照,需更多的病例及合理的对照研究来加以完善。

## 参考文献

- [1] 邓业巍,王 东. 骶尾部藏毛窦的诊断与治疗新进展[J]. 中华结直肠疾病电子杂志, 2018,7(2):172-175.
- [2] ARDELT M, DENNLER U, FAHRNER R, et al. Puberty is a major factor in pilonidal sinus disease; Gender-specific investigations of case number development in Germany from 2007 until 2015[J]. Chirurg, 2017,88(11):961-967.
- [3] 张海军,郝岱峰,陈泽群,等. “VAU”组织缺损分类法在骶尾部藏毛窦的外科治疗中的应用及疗效观察[J]. 中华损伤与修复杂志(电子版), 2018,13(2):123-124.
- [4] SEWEFY A M, HASSANEN A, ATYIA A M, et al. Karydakiss flap with compressing tie-over interrupted sutures without drain versus standard karydakiss for treatment of sacrococcygeal pilonidal sinus disease[J]. Dis Colon Rectum, 2017,60(5):514-520.
- [5] 查选平,黄华荣,周淑蓉,等. 坐骨结节处囊袋肉芽肿型压疮修复术后复发再修复的体会[J]. 中华损伤与修复杂志(电子版), 2017,12(3):197-199.
- [6] POWELL B C, WEBB C B, EWING J A, et al. Gluteal fascial advancement for pilonidal cyst disease: a 10-year review. am surg[J]. 2016,82(7):622-625.
- [7] KAPLAN M, KAPLAN E T, KAPLAN T, et al. Umbilical pilonidal sinus, an underestimated and little-known clinical entity; report of two cases[J]. Am J Case Rep, 2017,18:267-270.
- [8] GECIM I E, GOKTUG U U, CELASIN H. Endoscopic pilonidal sinus treatment combined with crystalized phenol application may prevent recurrence[J]. Dis Colon Rectum, 2017,60(4):405-407.
- [9] BALI I, AZIRET M, SÖZEN S, et al. Effectiveness of Limberg and Karydakiss flap in recurrent pilonidal sinus disease[J]. Clinics (Sao Paulo), 2015,70(5):350-355.
- [10] LEBOP B, DAHMANN S, SINKOVITS E, et al. Pilonidal sinus; secondary wound closure vs. Limberg flap: cost and satisfaction analysis[J]. Chirurg, 2017,88(3):226-232.
- [11] DUMAN K, GIRGIN M, HARLAK A. Prevalence of sacrococcygeal pilonidal disease in Turkey[J]. Asian J Surg, 2017,40(6):434-437.